



FICHE D'INFORMATION PATIENT : LA BUNIONETTE

Madame, monsieur, votre chirurgien vient de vous proposer une prise en charge chirurgicale pour votre pathologie du pied.

Il vous a expliqué les modalités de cette prise en charge (alternatives thérapeutiques, déroulement de l'opération, suites opératoires, résultats prévisibles, mais aussi les principales complications possibles...). Ce formulaire est un outil supplémentaire que votre chirurgien met à votre disposition pour vous rappeler les points clés de cette pathologie et vous permettre de revenir sur les points importants de l'opération à venir.

Celui-ci se tient également à votre disposition avant l'intervention pour répondre à nouveau à vos questions.

La **Bunionette (ou quintus varus)** est une déformation du cinquième rayon du pied (le plus externe) dans le plan horizontal. Cette déformation angulaire est à l'origine d'un conflit anormal avec la chaussure créant une zone d'hyper appui douloureux. Le quintus varus est la saillie sous la peau de la tête du cinquième métatarsien.

L'ANATOMIE

Le squelette de l'avant-pied est constitué de 5 os métatarsiens se prolongeant pour chacun par plusieurs phalanges (le squelette osseux des orteils). Le bord externe du pied est donc constitué du cinquième métatarsien prolongé par le cinquième orteil. Cet orteil s'articule avec le métatarsien correspondant. Cette articulation métatarso-phalangienne est normalement rectiligne ou peu inclinée. Lors de la marche, ce cinquième orteil peut ainsi se bouger facilement sans douleur pour s'adapter au terrain et à la chaussure.

Cette articulation «métatarso-phalangienne» est essentielle pour la marche :

- Son glissement est facile et indolore grâce au cartilage qui recouvre les extrémités osseuses.
- Sa stabilité est assurée par un manchon fibreux, «la capsule» renforcée par des «ligaments».
- Sa mobilité est commandée par des tendons, prolongement des muscles de la jambe et s'attachant sur les différents segments osseux.
- la sensibilité est sous la dépendance des nerfs sensitifs, terminaison des gros troncs nerveux de la jambe.

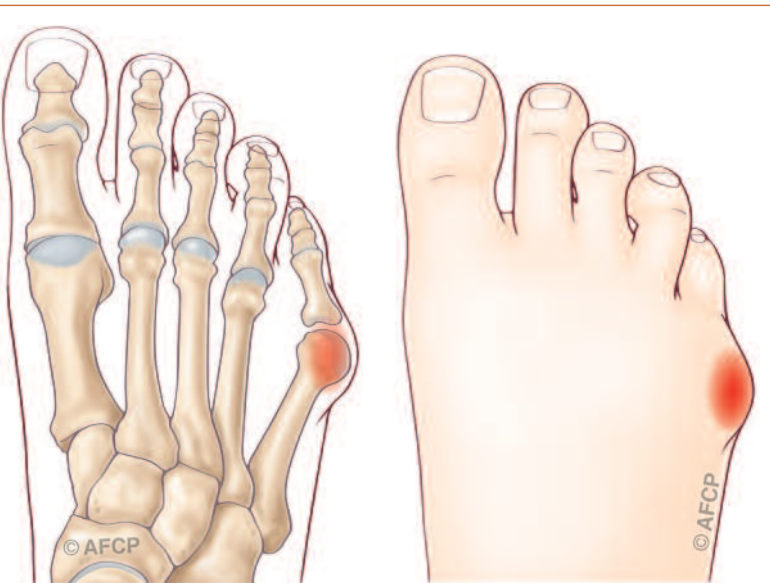
LA PATHOLOGIE (LE PROBLEME)

A l'état normal, le bord externe de la chaussure prend appui de manière harmonieuse le long de la face externe du pied. En cas de Quintus Varus, l'articulation s'incline et prend une angulation anormale à l'origine d'un contact plus ponctuel et localisé sur la partie externe de la tête de M5, au sommet de l'angulation, créant ainsi un hyper-appui douloureux.

En réaction à ces frottements anormaux, le corps développe une bourse séreuse de défense, la «bursite». Cette bursite, de protection au début, peut devenir inflammatoire et très douloureuse empêchant tout chaussage, la «bursite aiguë».

Cette zone de conflit mécanique est le résultat de causes externes et des causes internes :

- **Les causes externes** sont nombreuses et disparates mais font toutes reposer anormalement le bord externe du pied au sol. On retiendra par exemple, la position en tailleur, la marche anormale sur le bord externe du pied ou le port de chaussures rigides (chaussures de ski ou de sécurité).



- **Les causes internes** ou anatomiques sont le fait d'une anomalie de naissance de la forme du 5^{ème} métatarsien. On retient 3 types de malformations : une tête trop grosse, un écartement trop important entre le 4^{ème} et le 5^{ème} métatarsien ou une incurvation anormale de l'axe du métatarsien vers l'extérieur. Ces anomalies anatomiques prédisposent la tête du 5^{ème} métatarsien à des conflits excessifs.

C'est souvent la conjonction des causes externes et internes qui déclenche la pathologie.

LA CLINIQUE

Le Quintus Varus se caractérise cliniquement par une tuméfaction douloureuse sur le bord externe de la 5ème articulation métatarso-phalangienne. Le chaussage devient difficile, douloureux voire impossible. C'est la bursite aiguë.

Cette bursite aiguë apparaît sous la forme d'une collection ou d'un épanchement rougeâtre et très douloureux sous la peau. A ce stade, seuls le déchaussage et l'ablation d'éventuelles chaussettes de contention permettent de contrôler la douleur.

LE DIAGNOSTIC

Le diagnostic est facile surtout s'il est associé à une bursite, il s'agit d'une saillie douloureuse de la face latérale de la 5ème métatarso-phalangienne.

La mise en évidence des causes décrites ci-dessus conforte le diagnostic.

Un bilan radiographique confirmera le diagnostic et appréciera l'ensemble du retentissement de votre déformation. Il va permettre à votre chirurgien d'adapter au mieux la solution chirurgicale qu'il pourra vous proposer.

LES TRAITEMENTS MEDICAUX (NON CHIRURGICAUX)

Le premier traitement est la suppression du conflit mécanique par la modification du chaussage ou les mauvaises positions adoptées.

Par exemple un moniteur de ski pourra changer de chaussures pour s'orienter vers une chaussure moins agressive ou faire modifier le chausson. On demandera une chaussure de sécurité sur mesure pour les travailleurs portant ces types de chaussures.

Pendant la phase inflammatoire de la bursite, la marche pieds nus ou en chaussons très souples est conseillée.

En cas d'anomalie de positionnement du pied au sol, des semelles orthopédiques de correction pourront être réalisées.

Pour limiter le conflit mécanique, de petits appareillages orthopédiques sont possibles.

Toutes les médications médicamenteuses antalgiques et anti inflammatoires sont utilisables par voie générale (buccale) ou mieux locale (crème, compresses...).

LES RISQUES ET COMPLICATIONS EN L'ABSENCE DE TRAITEMENT

Si le patient néglige sa maladie ou le traitement prescrit, la situation peut s'aggraver, rendant le chaussage de plus en plus difficile. Le risque important est l'ouverture à la peau (plaie ouverte) de la bursite avec possibilité d'infection de la bourse puis de l'articulation (arthrite) et enfin des os (ostéite). Cette situation est très grave et peut conduire à une amputation surtout en cas de pathologies chroniques déjà existantes (diabète par exemple).

LE TRAITEMENT CHIRURGICAL (LES OPERATIONS)

En l'absence d'amélioration ou d'apparition de complications, il est possible d'envisager une prise en charge chirurgicale. L'objectif du traitement est de redresser l'axe du 5ème métatarsien pour supprimer le conflit douloureux et harmoniser les appuis le long du bord externe de l'avant pied.

> L'HOSPITALISATION

Votre hospitalisation peut être ambulatoire (une journée d'hospitalisation) ou de quelques jours suivant vos pathologies associées et votre situation sociale.

> L'ANESTHÉSIE

Une consultation préopératoire avec un médecin anesthésiste-réanimateur est obligatoire. Ce médecin vous expliquera, lors de cette consultation, les modalités et les choix possibles d'anesthésie adaptée à la chirurgie et à vos problèmes de santé

Lors de cette consultation, il sera également fait le point sur vos traitements médicamenteux. De nouveaux traitements pourront également être mis en place, que cela soit avant ou après l'intervention. Les plus fréquemment

utilisés sont des anticoagulants, des antibiotiques, des antalgiques, des anti-inflammatoires... Ils comportent bien sûr des risques spécifiques.

L'anesthésie opératoire pourra être locale (anesthésie de l'orteil et du métatarsien concerné), locorégionale (anesthésie plus large englobant un segment de membre, de la jambe aux orteils), rachidienne (anesthésie du bassin et des membres en piquant entre deux vertèbres) ou anesthésie générale.

Une transfusion sanguine est rare dans ce type de chirurgie où le saignement est très limité.

> L'INSTALLATION AU BLOC

Vous serez le plus souvent installé couché sur le dos, parfois légèrement incliné vers le côté opposé pour mieux dégager l'endroit à opérer.

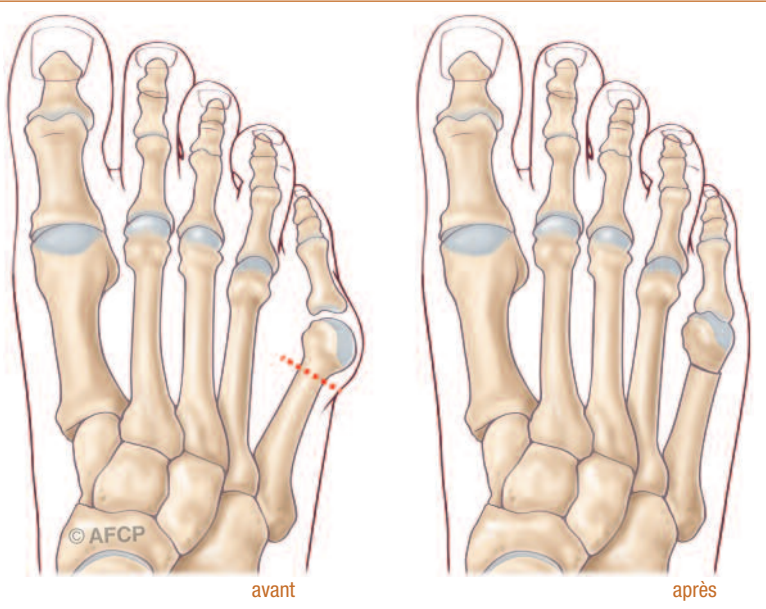
> LA TECHNIQUE

- **La durée de l'intervention** est relativement courte, de quelques dizaines de minutes à moins d'une heure. Le temps dépend de la technique choisie, des difficultés rencontrées et des gestes réalisés pendant l'opération.

- **Un garrot** peut être utilisé, pour interrompre temporairement l'arrivée de sang au niveau de la zone opératoire. Celui-ci peut être mis en place au niveau de la cuisse, de la jambe ou même de la cheville.

- **L'incision** : les incisions peuvent être de quelques centimètres ou punctiformes car dépendent du type de techniques utilisées (ciel ouvert ou percutanée) par votre chirurgien. Elles peuvent se situer sur le dessus du pied, au dessous ou même sur le côté du 5ème métatarsien.

- **Le geste chirurgical principal** consiste à réaxer le cinquième rayon en déplaçant vers l'intérieur la tête et/ou une partie du métatarsien supprimant ainsi la saillie osseuse sous la peau.



Cette chirurgie peut être réalisée par méthode conventionnelle (ciel ouvert) par une incision de plusieurs centimètres, ou bien en «chirurgie percutanée» à l'aide d'outils et de fraises spécifiques ; cela dépend des pratiques de votre chirurgien.

Cette correction chirurgicale fait parfois appel à une correction d'axe de la phalange proximale du 5ème orteil pour «harmoniser» la correction.

- **La fixation** : parfois la découpe osseuse nécessitera une fixation interne ou externe, temporaire ou définitive, par fil, vis, broche... qu'il faudra peut-être retirer.

Les techniques choisies peuvent se faire sous contrôle de la vue (chirurgie classique dite ouverte) ou en ne passant les instruments qu'au travers de la peau (chirurgie mini-invasive ou percutanée), les gestes du chirurgien pouvant être guidés par l'utilisation de la radiographie.

Au cours de l'intervention, votre chirurgien peut se trouver face à une situation ou un événement imprévu ou inhabituel imposant des actes complémentaires ou différents de ceux qui étaient prévus initialement. Une fois réveillé et l'intervention terminée, la démarche de votre chirurgien et les actes réalisés vous seront expliqués.

LE POST OPÉATOIRE

> **L'APPUI** est généralement permis dans les suites immédiates de l'intervention. Celui-ci peut parfois être différé selon votre intervention ou les constatations de votre chirurgien. Cet appui est facilité par une chaussure post opératoire spécifique.

Des cannes peuvent être utiles les premiers jours surtout pour les patients les plus fragiles et les moins autonomes. La majeure partie des consignes vous sera donnée avant l'opération.

> **L'ŒDÈME** post opératoire est habituel en chirurgie du pied et n'est pas une complication. Il est recommandé de garder le pied en hauteur pour en limiter l'importance.

Le port de contention veineuse est recommandé si le passage du pied est possible.

> **LES SOINS À LA MAISON** : en fonction de votre état de santé et des techniques utilisées par votre chirurgien, des changements ou renouvellements des pansements seront prescrits.

> **LES TRAITEMENTS MÉDICAUX** : un traitement anticoagulant peut dans certains cas vous être prescrit afin de limiter le risque de formation de caillot de sang dans vos veines (phlébite) cela est fonction de votre autonomie et de votre état de santé. Les douleurs post opératoires de la chirurgie de la bunionette seront très facilement contrôlées par les traitements antalgiques mis en place et prescrits par votre anesthésiste ou votre chirurgien.

> **LES CONSULTATIONS POST OPÉRATOIRES** : un suivi post opératoire adapté vous sera proposé par votre chirurgien, son rythme dépendra du geste opératoire et de son évolution. Le suivi habituel est d'environ 3 mois, correspondant au délai de consolidation osseuse et au retour à un chaussage standard.

CE QUE JE PEUX ATTENDRE DE L'INTERVENTION

L'intervention permet de corriger votre déformation et de supprimer les douleurs mécaniques au chaussage, vous permettant ainsi de reprendre vos activités professionnelles, les activités de loisirs et même la pratique du sport.

> **A 4 OU 6 SEMAINES POST OPÉRATOIRES** un chaussage normal est repris. Il est confortable et large, adapté à l'évolution de votre pied. Un chaussage plus fin (escarpins, ...) est possible, en fonction de votre cas, après plusieurs mois. Vous demanderez conseil à votre médecin.

> Une activité sportive légère (natation, vélo d'appartement,..) est possible **À PARTIR DE LA 4ÈME SEMAINE POST OPÉRATOIRE**. Des sports plus contraignants (footing, randonnée, step, tennis, ...) redeviennent possibles après 3 mois post opératoires.

L'évolution à long terme : Le résultat clinique est généralement bon ou excellent même si de petites récurrences peuvent se voir.

LES RISQUES

Malgré les compétences de votre chirurgien et de l'équipe qui vous prend en charge, tout traitement comporte malheureusement une part d'échec. Cet échec peut aller de la réapparition des symptômes à leur aggravation ou d'autres risques plus importants. Ces risques peuvent être le fait du hasard, de la malchance, mais peuvent aussi être favorisés par des problèmes de santé qui vous sont propres (connus ou non, locaux ou généraux). Il est impossible de vous présenter ici toutes les complications possibles, mais nous avons listé ci-dessous les complications les plus fréquentes ou les plus graves qui peuvent parfois être rencontrées dans votre pathologie.



> LA RAIDEUR

Tout geste articulaire peut entraîner un raidissement de l'articulation temporaire ou définitif. Cette raideur peut nécessiter des séances de rééducation ou même une ré-intervention.

> LA RÉCIDIVE

Dans de rares cas, une récurrence de la déformation de votre pied est possible, pouvant nécessiter une reprise chirurgicale.

> LES DOULEURS CHRONIQUES ET L'ALGODYSTROPHIE

Toute prise en charge médicale ou chirurgicale dans le cadre de phénomènes douloureux, peut de manière aléatoire et imprévisible voir persister les phénomènes douloureux ou même en renforcer d'autres. Ces phénomènes douloureux chroniques peuvent s'installer dans le temps sous la forme de douleur complexe et régionale, pouvant évoluer de nombreux mois, laissant parfois persister des séquelles trophiques ou articulaires.

> L'INFECTION

Malgré toutes les précautions de désinfection et de préparation cutanée, toute incision chirurgicale expose à un risque de contamination microbienne qui peut être responsable d'une infection. Ces infections peuvent se déclarer de manières précoces ou beaucoup plus tardives. Elles nécessitent souvent la mise en place d'antibiotique, peuvent nécessiter des réinterventions chirurgicales et être à l'origine de séquelles douloureuses ou fonctionnelles. Certains facteurs comme le diabète, le tabagisme ou des immunodépressions (corticoïdes...), peuvent favoriser cette complication.

> LES TROUBLES CICATRICIELS

Malgré tout le soin porté par votre chirurgien à la plaie opératoire et les soins infirmiers, il peut exister des troubles de cicatrisation parfois favorisés par une pathologie générale ou locale tels le diabète ou les insuffisances circulatoires par exemple. On peut ainsi retrouver un retard ou un trouble de cicatrisation pouvant aller de la cicatrice disgracieuse à la désunion ou à la nécrose cutanée. Ces troubles cicatriciels peuvent également favoriser l'infection.

> LE DÉMONTAGE ET BRIS DE MATÉRIEL

Votre prise en charge chirurgicale fait appel à la mobilisation de segments osseux, nécessitant très rarement la pose de matériel chirurgical (plaque, vis, broche, fils...) afin de corriger une déformation. Comme tout matériau, ces implants chirurgicaux peuvent être responsables de complications, du fait de leur fragilité propre (rupture du matériel) ou de déplacement du montage du fait de contrainte mécanique trop élevée sur les structures où ils sont implantés (déplacement du matériel entraînant une perte de la correction).

Ainsi ce matériel chirurgical peut parfois nécessiter d'être réopéré en cas de déplacement post opératoire ou de complication propre.

Enfin, et à distance de l'intervention, une fois la période post opératoire passée, et votre pathologie guérie, ce matériel peut également faire l'objet d'une ablation dans le cadre d'une chirurgie programmée en fonction de sa localisation ou si celui-ci est responsable d'une gêne ou d'un conflit local.

> LES COMPLICATIONS THROMBO-EMBOLIQUES

Toute prise en charge chirurgicale, surtout du membre inférieur, peut favoriser la création d'un caillot sanguin obstruant les veines et réalisant une phlébite. Ce caillot peut même gagner la circulation pulmonaire et être responsable d'une embolie aux conséquences parfois graves voire fatales. La prévention de cette complication peut se faire par la mise en place d'une anti coagulation en fonction de la chirurgie et de votre état de santé.

> LES COMPLICATIONS DE VOISINAGE

Étant donnée la proximité de la zone opératoire et d'éléments osseux, tendineux, vasculaires ou nerveux, il peut exister, de manière directe ou indirecte par rapport à l'intervention, des conséquences sur ces éléments de proximité : hémorragie, hématome, parésie, paralysie, insensibilité, déficit de mobilité, raideur articulaire... Compte-tenu du lieu de la cicatrice, l'atteinte d'un petit nerf peut entraîner une insensibilité voire des douleurs persistantes. Dans certains cas, il peut être nécessaire de réintervenir, pour drainer un hématome, décompresser un nerf, libérer des tendons...

> LES COMPLICATIONS MÉDICAMENTEUSES

Au décours de cette intervention, il pourra vous être prescrit des médicaments particuliers et spécifiques. Les plus fréquemment utilisés sont des anticoagulants, des antibiotiques, des antalgiques, des anti-inflammatoires... Ils comportent bien sûr des risques propres et parfois graves qui sont parfois imprévisibles.

> LES MAUVAISES CONSOLIDATIONS OU ABSENCE DE CONSOLIDATION OSSEUSE

La prise en charge chirurgicale de votre pathologie repose sur la consolidation osseuse qui est un phénomène biologique. Cependant, celle-ci peut faire défaut ou l'objet de retard. Par exemple une arthrodèse (blocage de l'articulation) et/ou une ostéotomie (coupe osseuse) peuvent ne pas consolider (fusionner). Une nouvelle intervention chirurgicale peut être alors nécessaire.

> L'INTOXICATION TABAGIQUE

L'intoxication tabagique est un facteur de risque important pour la chirurgie du pied et de la cheville, favorisant notamment les troubles cicatriciels, les infections et les complications thrombo-emboliques, ainsi que des problèmes de consolidation osseuse.

> LES MÉTATARSALGIES DE TRANSFERT

Dans certains cas, du fait de la correction de la déformation de votre 5ème orteil, vos appuis à la marche peuvent être modifiés et entraîner des douleurs au niveau des autres métatarsiens (d'où le terme de métatarsalgies de transfert) pouvant parfois nécessiter un traitement spécifique secondairement (orthèse, semelle, intervention chirurgicale).

CONCLUSION

**Le Quintus Varus est une déformation rare mais douloureuse.
Son traitement chirurgical est simple et efficace et les complications rares.**