



FICHE D'INFORMATION PATIENT : **PATHOLOGIE** **DES TENDONS FIBULAIRES**

Madame, monsieur, votre chirurgien vient de vous proposer une prise en charge chirurgicale pour votre pathologie des tendons fibulaires.

Il vous a expliqué les modalités de cette prise en charge (alternatives thérapeutiques, déroulement de l'opération, suites opératoires, résultats prévisibles, mais aussi les principales complications possibles...)

Ce formulaire est un outil supplémentaire que votre chirurgien met à votre disposition pour vous rappeler les points clés de cette pathologie et vous permettre de revenir sur les points importants de l'opération à venir.

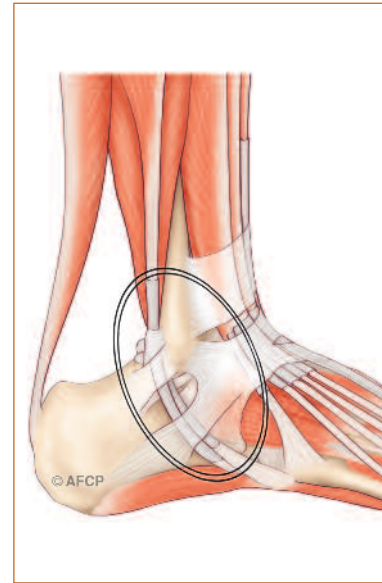
Celui-ci se tient également à votre disposition avant l'intervention pour répondre à nouveau à vos questions.

L'ANATOMIE

Les tendons fibulaires occupent la loge latérale (externe) de la jambe et passent en arrière de la malléole latérale dans un tunnel formé par l'os en avant et le rétinaculum des fibulaires en arrière (« gouttière rétro malléolaire » dont le rôle est de maintenir les tendons en place). Ils longent ensuite le calcanéum, séparés par le tubercule calcanéen, puis divergent : Le court fibulaire (CF) continu vers le tubercule du 5ème métatarsien, tandis que le long (LF), passe sous le pied pour se fixer sur la base du 1er métatarsien.

Leur action est de stabiliser dynamiquement la cheville, de permettre l'éversion et la flexion plantaire. Les tendons fibulaires sont donc sollicités dans toutes les actions d'appui, de marche, de course et de saut.

La situation de ces deux tendons, traversant une gouttière ostéo-fibreuse (véritable poulie de réflexion) avant de changer de direction, les expose à des tractions et des contraintes mécaniques importantes : les facteurs traumatiques peuvent ainsi être de faible intensité mais répétés, ou plus ponctuels mais violents.



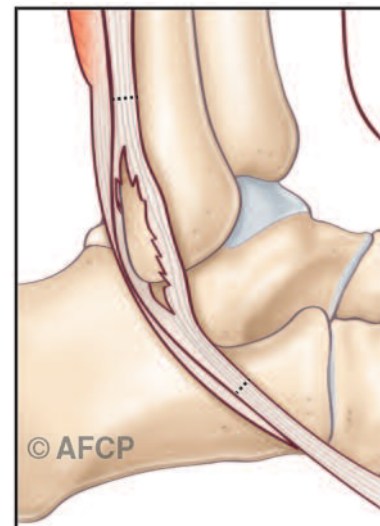
Cette région en arrière de la malléole externe peut être le siège de particularités anatomiques exposant les tendons fibulaires à un risque plus important de lésion : corps charnu du court fibulaire bas situé, présence d'un péronéus quartus (15-20%), d'un os péronéus dans le long fibulaire, hypertrophie de la trochlée des fibulaires, gouttière convexe, court fibulaire plat ou rond.

LA PATHOLOGIE (LE PROBLEME)

On distingue 2 groupes de pathologies :

1/ **les tendinites** (inflammation des tendons) se compliquant d'épanchement péri-tendineux (tenosynovite) ainsi que de fissurations tendineuses. En cas de tendinite sans fissuration le tendon est inflammatoire mais continu. À un stade plus avancé, il existe un épanchement autour du tendon (tenosynovite). L'évolution peut également se faire vers des fissurations : c'est-à-dire qu'il existe des déchirures au sein du tendon, pouvant évoluer vers la rupture tendineuse.

2/ **les instabilités (luxations et subluxations)** : l'atteinte du rétinaculum provoque la sortie partielle (subluxation) ou totale (luxation) des tendons fibulaires de la gouttière rétro-malléolaire.



LA CLINIQUE

La symptomatologie des tendinites est souvent variable mais on retrouve fréquemment une douleur latérale de cheville, un œdème (gonflement) en arrière de la malléole latérale. Parfois la douleur est plantaire ou médiale. Cette douleur peut être liée à des gestes, une activité spécifique ou à une sensation d'instabilité. Un renflement rétro malléolaire latéral est évocateur de tenosynovite.

La symptomatologie des luxations et des subluxations se traduit par une sensation de « déplacement » ou de ressaut des tendons lors des mouvements de flexion dorsale et éversion. Cette luxation est même parfois cliniquement visible sous la peau.

LE DIAGNOSTIC

Des antécédents traumatiques ou certains traitements médicamenteux ainsi que certaines pathologies endocriniennes ou rhumatismales sont des facteurs favorisants.

Lors de son examen votre chirurgien va chercher à localiser votre douleur, préciser les structures en causes. Il va s'aider d'examen tels que la radiographie conventionnelle (réalisée en charge, elle permet un premier bilan et oriente les autres examens), l'échographie (permettant de confirmer la pathologie des tendons fibulaires et son stade évolutif), le scanner (utile pour préciser les éléments osseux), l'IRM (souvent utilisée pour confirmer le diagnostic montrant du liquide dans la gaine, les dégénérescences musculaires ou graisseuses, les fissures ou ruptures).

EN L'ABSENCE DE TRAITEMENT

Dans le cas où aucun traitement n'est réalisé, les tendinites peuvent s'aggraver. Elles peuvent évoluer et devenir des tenosynovites, des tendinites fissuraires puis parfois des ruptures tendineuses. Les douleurs s'intensifient entraînant une gêne de plus en plus marquée, une boiterie invalidante, une perte de fonction voir d'autonomie. Les luxations, quant à elles, deviennent de plus en plus fréquentes pour des gestes de plus en plus minimes.

LES TRAITEMENTS MÉDICAUX (NON CHIRURGICAUX)

La prise de médicaments anti-inflammatoires, le repos et/ou la modification d'activité, la perte de poids peuvent permettre de diminuer les phénomènes inflammatoires aigus.

Des semelles orthopédiques peuvent corriger des troubles architecturaux de l'arrière pied pour diminuer les contraintes mécaniques sur ces tendons.

Parfois, dans le cadre de lésions récentes pouvant cicatriser, une immobilisation peut être nécessaire (environ 45 jours avec ou sans appui), ainsi que de la kinésithérapie.

LES TRAITEMENTS CHIRURGICAUX (LES OPERATIONS)

En l'absence d'amélioration avec le traitement médical ou podologique, ou en cas d'apparition de complications, il est possible d'envisager une prise en charge chirurgicale.

> L'HOSPITALISATION

L'hospitalisation peut être ambulatoire (une journée d'hospitalisation) ou de quelques jours suivant votre situation médicale, sociale et le type d'intervention réalisée par votre chirurgien.

> L'ANESTHÉSIE

Une consultation préopératoire avec un médecin anesthésiste-réanimateur est obligatoire. Ce médecin vous expliquera, lors de cette consultation, les modalités et les choix possibles d'anesthésie adaptée à la chirurgie et à vos problèmes de santé.

Lors de cette consultation, il sera également fait le point sur vos traitements médicamenteux. De nouveaux traitements pourront également être mis en place, que cela soit avant ou après l'intervention. Les plus fréquemment utilisés sont des anticoagulants, des antibiotiques, des antalgiques, des anti-inflammatoires... Ils comportent bien sûr des risques spécifiques.

L'anesthésie opératoire pourra être locorégionale (anesthésie englobant un segment de membre, de la jambe aux orteils), rachidienne (anesthésie du bassin et des membres en piquant entre deux vertèbres) ou anesthésie générale. Une transfusion sanguine est rare dans ce type de chirurgie où le saignement est très limité.

> L'INSTALLATION AU BLOC OPÉRATOIRE

Au bloc opératoire, vous serez installé à plat dos, parfois légèrement incliné vers le côté opposé à celui de l'opération. Les incisions sont variables selon les techniques, de plusieurs mini-incisions à une incision unique d'une dizaine de centimètres.

Le recours à un garrot est habituel, pour interrompre temporairement l'arrivée de sang au niveau de la zone opératoire. Celui-ci peut être mis en place au niveau de la cuisse ou de la jambe.

Les techniques chirurgicales sont nombreuses ; voici les interventions les plus classiques. Elles sont le plus souvent réalisées à ciel ouvert (c'est à dire sous le contrôle de la vue) mais pour certaines indications la tendinoscopie (c'est à dire l'introduction d'une caméra dans la gaine des tendons) est possible.

> LES OPÉRATIONS

Le débridement

Consiste à enlever l'environnement inflammatoire des tendons. Ce traitement permet également de corriger certains facteurs anatomiques favorisant la pathologie comme un corps charnu bas situé du CF, la présence d'un péronéus quartus ou d'un os péronéus ces éléments seront enlevés.

La résection d'une fissure

Consiste à enlever la partie malade du tendon.

La réparation tendineuse

Consiste à suturer le tendon en le tubulisant.

La réparation de la gaine des fibulaires

Consiste à réparer le rétinaculum des fibulaires par divers moyens (fils, ancrés résorbables ou non). Un renfort est possible classiquement en utilisant le périoste (enveloppe de l'os), ou parfois un transfert tendineux. Dans certains cas un creusement osseux du tunnel retro malléolaire peut être proposé.

La ténodèse

Lorsqu'il n'est pas possible de conserver le tendon fibulaire pathologique et que le second tendon fibulaire est fonctionnel, la ténodèse consiste à fixer le tendon pathologique sur le tendon sain.

Le transfert tendineux

Lorsqu'aucun des 2 tendons fibulaires n'est utilisable, un transfert tendineux peut être proposé. Un tendon sain de voisinage, comme le tendon fléchisseur commun des orteils peut être utilisé pour pallier aux dysfonctions des tendons fibulaires.

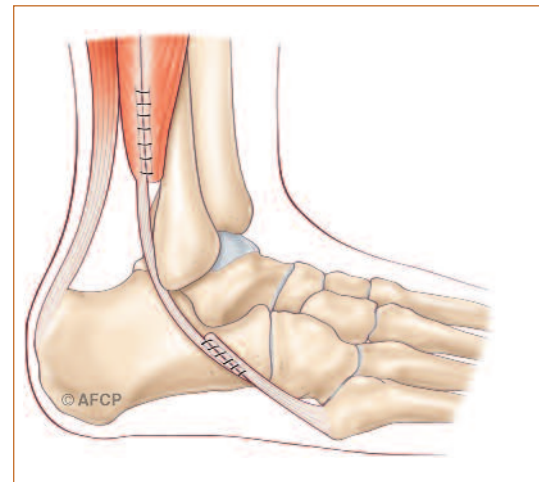
Gestes associés

Un geste osseux est parfois nécessaire pour améliorer le geste tendineux : émondage d'une saillie osseuse séquellaire de fracture, ostéotomie de valgisation du calcaneum, émondage du tubercule du calcaneum, le creusement de la partie postérieure de la malléole pour lui redonner une forme concave...

Autre geste chirurgical

S'il existe des pathologies associées, votre chirurgien peut être amené à les prendre en charge simultanément à l'aide de gestes spécifiques qu'il vous expliquera (ex : instabilité de cheville). En fin d'intervention, une immobilisation est mise en place : botte plâtrée, botte de marche, attelle...

Au cours de l'intervention, votre chirurgien peut se trouver face à une situation ou un événement imprévu ou inhabituel imposant des actes complémentaires ou différents de ceux qui étaient prévus initialement. Une fois l'intervention terminée, à votre réveil, la démarche de votre chirurgien et les actes réalisés vous seront expliqués.



LE POST OPÉRATOIRE

Un traitement antalgique adapté à vos antécédents et aux gestes réalisés vous sera prescrit. La douleur postopératoire de ce type de pathologie ne présente pas de spécificité : même si des antalgiques forts peuvent être utilisés dans les suites immédiates, le retour à domicile avec des antalgiques simples est la règle. Les soins infirmiers peuvent être organisés pendant 15 jours à 1 mois. En fonction des facteurs de risque qui vous sont propres et de l'intervention réalisée, un traitement anticoagulant peut être prescrit pour limiter le risque de phlébite.

L'œdème est habituel en chirurgie du pied et de la cheville et n'est pas une complication. Sa prise en compte est essentielle non seulement pour atténuer la douleur mais aussi pour améliorer la cicatrisation : ainsi, une période de repos avec décharge ou non, de surélévation du membre et de glaçage est utile.

L'appui est le plus souvent autorisé dans les suites de l'opération, sous couvert de protection par une botte de marche, dont la durée de port varie de 3 à 6 semaines. Dans certains cas votre chirurgien peut vous demander de respecter une période sans appui de quelques semaines.

Une rééducation post-opératoire peut être prescrite par votre chirurgien, après sevrage de l'immobilisation. Un arrêt de travail de 2 mois est habituel ; mais dépend de votre activité professionnelle, des gestes réalisés et de votre récupération. Un suivi post-opératoire adapté vous sera proposé par votre chirurgien, son rythme dépendra du geste opératoire (osseux, ligamentaire, les deux...), de l'évolution et des habitudes de votre chirurgien.

CE QUE JE PEUX ATTENDRE DE L'INTERVENTION

L'objectif du traitement est de restituer une fonction et un appui indolore compatible avec la marche même en terrain irrégulier. La pathologie des tendons fibulaires est multiple avec de nombreuses interactions. Le retour à une fonction optimale après chirurgie peut être long et la rééducation est importante.

LES RISQUES

Malgré les compétences de votre chirurgien et de l'équipe qui vous prend en charge, tout traitement comporte malheureusement une part d'échec. Cet échec peut aller de la réapparition de symptômes à leurs aggravations ou à d'autres complications plus graves que l'on retrouve dans toute chirurgie.

Ces complications peuvent être le fait du hasard, de la malchance mais peuvent aussi être favorisés par des problèmes de santé qui vous sont propres (connus ou non, locaux, généraux). Il est impossible de vous présenter ici toutes les complications possibles mais nous avons listé ci-dessous les plus fréquentes ou les plus graves qui peuvent être rencontrées dans votre pathologie.

> LES TROUBLES DE CICATRISATION

Malgré tout le soin porté par votre chirurgien à la plaie opératoire et les soins infirmiers, il peut exister des troubles de cicatrisation parfois favorisés par une pathologie générale ou locale tels le diabète ou les insuffisances circulatoires par exemple. On peut ainsi retrouver un retard ou un trouble de cicatrisation pouvant aller de la cicatrice disgracieuse à la désunion ou à la nécrose cutanée. Ces troubles cicatriciels peuvent également favoriser l'infection.

> L'INFECTION

Malgré toutes les précautions de désinfection et de préparation cutanée, toute incision chirurgicale expose à un risque de contamination microbienne qui peut être responsable d'une infection. Ces infections peuvent se déclarer de manières précoces ou beaucoup plus tardives. Elles nécessitent souvent la mise en place d'antibiotique, peuvent nécessiter des ré interventions chirurgicales et être à l'origine de séquelles douloureuses ou fonctionnelles. Certains facteurs comme le diabète, le tabagisme ou des immunodépresseurs (corticoïdes...), peuvent favoriser cette complication.

> LES DOULEURS CHRONIQUES ET ALGODYSTROPHIE

Toute prise en charge médicale ou chirurgicale dans le cadre de phénomènes douloureux, peut de manière aléatoire et imprévisible, voir persister les phénomènes douloureux ou même en renforcer d'autres. Ces phénomènes douloureux chroniques peuvent s'installer dans le temps sous la forme de douleur complexe et régionale, pouvant évoluer de nombreux mois, laissant parfois persister des séquelles trophiques ou articulaires.

> LA RAIDEUR

Tout geste articulaire peut entraîner un enraidissement de l'articulation, temporaire ou définitif, que la rééducation a pour but d'éviter.

> LA RÉCIDIVE

Malgré tout le soin porté par votre chirurgien la réapparition de lésions tendineuses est possible, soit par échec du traitement opératoire soit par persistance de facteurs irritatifs.

> LES COMPLICATIONS DE VOISINAGE

Etant donnée la proximité de la zone opératoire d'éléments osseux, tendineux, vasculaires ou nerveux, il peut exister, de manière directe ou indirecte par rapport à l'intervention, des conséquences sur ces éléments de proximité : hémorragie, hématome, parésie, paralysie, insensibilité, déficit de mobilité, raideur articulaire... Compte-tenu du lieu de la cicatrice, l'atteinte d'un petit nerf peut entraîner une insensibilité voire des douleurs persistantes. Dans certains cas, il peut être nécessaire de ré-intervenir, pour drainer un hématome, décompresser un nerf, libérer des tendons...

> LES COMPLICATIONS THROMBOEMBOLIQUES

Toute prise en charge chirurgicale, surtout du membre inférieur, peut favoriser la création d'un caillot sanguin obstruant les veines et réalisant une phlébite. Ce caillot peut même gagner la circulation pulmonaire et être responsable d'une embolie aux conséquences parfois graves voire fatales. La prévention de cette complication peut se faire par la mise en place d'une anti coagulation en fonction de la chirurgie et de votre état de santé.

> LES COMPLICATIONS MÉDICAMENTEUSES

Au décours de cette intervention, il pourra vous être prescrit des médicaments particulières et spécifiques. Les plus fréquemment utilisées sont des anticoagulants, des antibiotiques, des antalgiques, des anti-inflammatoires... Ils comportent bien sûr des risques propres et parfois graves qui sont parfois imprévisibles.

> DÉMONTAGE ET BRIS DU MATÉRIEL

Votre prise en charge chirurgicale peut faire appel à la mobilisation de segments osseux, nécessitant parfois la pose de matériel chirurgical (endoprothèse, plaque, vis, broche, fils...) afin de corriger une déformation. Comme tout matériau, ces implants chirurgicaux peuvent être responsables de complications, du fait de leur fragilité propre (rupture du matériel) ou de déplacement du montage du fait de contraintes mécaniques trop élevées sur les structures où ils sont implantés (déplacement du matériel entraînant une perte de la correction).

Ainsi, ce matériel chirurgical peut parfois nécessiter d'être réopéré en cas de déplacement post-opératoire ou de complication propre.

Enfin, et à distance de l'intervention, une fois la période post-opératoire passée, et votre pathologie guérie, ce matériel peut également faire l'objet d'une ablation dans le cadre d'une chirurgie programmée en fonction de sa localisation ou si celui-ci est responsable d'une gêne ou d'un conflit local.

> LES MAUVAISES CONSOLIDATIONS OU ABSENCE DE CONSOLIDATION OSSEUSE

L'ostéotomie (coupe de l'os) réalisée peut ne pas consolider correctement, le délai habituel de six à huit semaines peut être allongé, voire la consolidation ne se fait pas. Parfois on peut avoir une consolidation en mauvaise position (cal vicieux). Ces risques peuvent être augmentés en cas d'ostéoporose (os fragile). Une nouvelle intervention chirurgicale permettant la consolidation osseuse est possible et parfois nécessaire.

> L'INTOXICATION TABAGIQUE

L'intoxication tabagique est un facteur de risque important pour la chirurgie du pied et de la cheville, favorisant notamment les troubles cicatriciels, les infections et les complications thromboemboliques, ainsi que des problèmes de consolidation osseuse.